



16º CONGRESSO
BRASILEIRO DE
CLÍNICA MÉDICA 2021
6º Congresso Internacional de
Medicina de Urgência e Emergência

EVENTO
HÍBRIDO
PRESENCIAL E VIRTUAL

CAMPINAS - SP
08 A 11
DE OUTUBRO
2021

Acidente Vascular Encefálico isquêmico (AVEi) em jovem de 33 anos com forame oval patente (FOP): relato de caso.

Bianca Miranda Gouveia¹; Carlos Verbicaro Neto¹; Marcia Helena Ribeiro de Oliveira¹; Salmeron de Aguiar Meneses Júnior¹; Thaís Corrêa Lisboa¹.
1. Hospital Universitário João de Barros Barreto (HUIBB).

Introdução

O acidente vascular encefálico isquêmico (AVEi) apresenta grande morbimortalidade e tem maior incidência nos idosos. Entretanto, este evento pode acontecer também na população adulta jovem e, nestes casos, necessita de investigação diagnóstica ampla, incluindo pesquisa de fatores de risco para trombose, comorbidades (por exemplo, cardiopatias congênitas), medicamentos em uso e hábitos de vida. Nos pacientes com menos de 45 anos há uma associação estabelecida entre Forame Oval Patente (FOP) e AVEi. O FOP é um defeito congênito pelo qual há comunicação entre os átrios direito e esquerdo do coração. No período embriológico, a estrutura é necessária para a nutrição do feto e nos primeiros anos de vida tende a obliterar. No entanto, o processo de fechamento não ocorre em até 35% da população adulta, tornando-se patente. A maioria é assintomática, porém quando presentes, as manifestações clínicas incluem AVEi, embolismo paradoxal, enxaqueca, cefaleia vascular e doença descompressiva.

Objetivo

Descrever um relato de caso de AVEi em mulher jovem sem etiologia aparente, com achado de FOP em ecocardiograma transtorácico solicitado durante investigação etiológica.

Descrição do caso

Paciente do sexo feminino, 33 anos, apresentou subitamente cefaleia occipital, amaurose fugaz, êmese e ataxia. Foi internada em hospital na capital paraense com suspeita de meningite, porém o diagnóstico foi descartado com líquido cefalorraquidiano sem alterações. Realizou exames de imagem e foi avaliada pela neurocirurgia e neuroclínica, com hipótese diagnóstica de AVEi. A Tomografia Computadorizada (TC) de crânio demonstrou lesões hipodensas sem realce expressivo pós-contraste no cerebelo (figura 1). A Ressonância Nuclear Magnética (RNM) de crânio evidenciou espessamento focal das folhas cerebelares, com hipossinal nas sequências T1, hipersinal em T2/FLAIR, sem realce com contraste e sem restrição verdadeira a livre difusão (figura 1). Foi realizada investigação da etiologia e o ecocardiograma transtorácico demonstrou FOP, os demais exames não evidenciaram alteração. A paciente apresentou melhora progressiva da cefaleia e ataxia, sendo encaminhada para serviço de cardiologia para programar abordagem cirúrgica de correção do FOP.

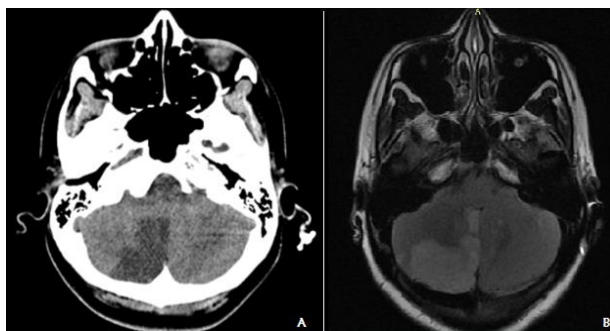


Figura 1. exames de imagem. A: TC de crânio. B: RNM de crânio em T2/FLAIR. Fonte: acervo pessoal.

Conclusão

O AVEi não é comum em pacientes jovens, devendo-se investigar a etiologia para direcionar o tratamento. Apresentou-se um relato de caso de paciente de 33 anos com achado de FOP em ecocardiograma, sendo atribuído o seu quadro cerebral a um evento cardioembólico.

Referências Bibliográficas

- 1 - ALVES, Claudete Leite; DE SANTANA, Débora Siqueira; DE ANDRADE AOYAMA, Elisângela. Acidente vascular encefálico em adultos jovens com ênfase nos fatores de risco. *Revista Brasileira Interdisciplinar de Saúde*, 2020.
- 2 - DUARTE, Laís Franco *et al.* Acidente vascular cerebral isquêmico em paciente portador de forame oval patente: relato de caso. *Revista de Saúde*, v. 10, n. 2, p. 43-48, 2019.
- 3 - FARIAS, Francisca Nayara Queiroz; DE ALMEIDA, Mirizana Alves. Características epidemiológicas, clínicas e tratamento ofertado a jovens com acidente vascular cerebral. *Saúde (Santa Maria)*, v. 45, n. 1, 2019.
- 4 - GOMES, M.M.N., *et al.* Forame oval patente - revisão de literatura. *Brazilian Journal of Health Review*, Curitiba, v.4, n.1. p.2578-2585, 2021.
- 5 - LEMOS, Bárbara Alvim Raposo; OCHSENDORF, Fauzer Cury; RESENDE, Maria Eduarda Calazans. Acidente vascular cerebral isquêmico em paciente portador de forame oval pérvio: estudo de caso. *Revista Eletrônica Acervo Científico*, v. 23, p. e6906-e6906, 2021.



16º CONGRESSO BRASILEIRO
DE CLÍNICA MÉDICA 2021
6º Congresso Internacional de
Medicina de Urgência e Emergência
EVENTO HÍBRIDO
PRESENCIAL E ONLINE
Campinas, SP - 08 a 11 de outubro/2021

Contato: bibigouveia97@gmail.com