



16º CONGRESSO
BRASILEIRO DE
CLÍNICA MÉDICA 2021

EVENTO
HÍBRIDO
PRESENCIAL E VIRTUAL

6º Congresso Internacional de
Medicina de Urgência e Emergência

Relato de Caso: Vasculite com Gatilho de Dengue

Ana Paula Cafure de Freitas¹; Gabriel Pereira Bom¹; Kamille Anik Calvo¹;
Karolina Honorato Costa²; Maura Fuad Bichara¹

1. Faculdade de Ciências da Saúde de Barretos Dr. Paulo Prata – FACISB 2.
Santa Casa de Misericórdia de Barretos

Introdução/Fundamentos

As vasculites correspondem à inflamação da parede dos vasos, intermediada por mediadores imunológicos. O vírus da dengue (DENV) pode ser um fator precipitante para o quadro de vasculite.

Objetivos

Relatar o caso clínico de vasculite sistêmica associada ao anticorpo anticitoplasma de neutrófilo (ANCA), compatível com poliangiíte microscópica (PAM), desencadeada pelo DENV.

Descrição do Caso

Paciente masculino, 46 anos, admitido em hospital terciário com relato de quadro de cefaleia, astenia, mal-estar geral, tosse seca e sudorese de início há 17 dias. Evoluiu com dispnéia e tosse com escarro hemoptoico.

Foram realizados os seguintes exames: hemograma (anemia normocítica/normocrômica e leucocitose), proteína C reativa (20,10mg/dL), urina 1 (hematúria e proteinúria), ureia (124mg/dL), creatinina (5,9mg/dL), sorologias para HIV, sífilis e hepatites virais negativas.

Na tomografia de tórax apresentou infiltrado pulmonar bilateral. Foi administrado ceftriaxona e claritromicina por 7 dias.

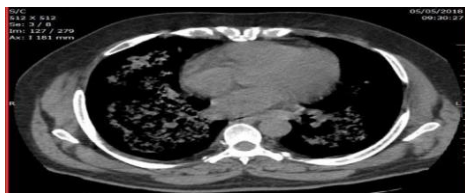


Figura 1. Tomografia de tórax sem contraste realizado na admissão (Fonte: Prontuário arquivado no Ambulatório de Autoimunidade/Reumatologia da Santa Casa de Barretos)

A broncoscopia confirmou hemorragia alveolar, com a pesquisa de bacilos ácido-álcool-resistentes e lavado broncoalveolar negativos para infecção. Hemoculturas negativas. Apresentação clínica compatível com síndrome pulmão-rim.

A pesquisa do ANCA (1/160) e anti-mieloperoxidase (MPO) foram positivos em altos títulos, enquanto que de crioglobulinas, fator reumatoide, complemento, fator antinúcleo (FAN), anti membrana baso glomerular, foram negativos. Dessa forma, em virtude da especificidade do ANTI MPO, o paciente foi classificado de acordo com o algoritmo da agência de medicina europeia como PAM. Não foi possível realizar a biópsia renal pois o paciente evoluiu para óbito apesar da pulsoterapia com metilprednisolona 1g por 03 dias e suporte terapia intensiva e hemodiálise

Conclusões/Considerações Finais

O manejo do paciente com vasculite sistêmica requer excluir os diagnósticos diferenciais, e na descrição do caso, isso foi realizado mediante a solicitação de sorologias, dosagem de anticorpos e coleta de culturas. O tratamento deve ser instituído rapidamente para evitar possíveis complicações, principalmente relacionadas a eventos trombóticos.

Outras vasculites

- Poliarterite nodosa
- Granulomatose de Wegener
- Síndrome de Churg-Strauss
- Púrpura de Henoch-Schönlein
- Vasculite por hipersensibilidade
- Crioglobulinemia mista
- Doença de Goodpasture
- Arterite de células gigantes
- Vasculite medicamentosa associada a ANCA

Infecções

- Endocardite

Condições pulmonares

- Fibrose pulmonar intersticial
- Hemossiderose pulmonar idiopática

Condições auto-imunes sistêmicas

- Lúpus eritematoso sistêmico
- Artrite reumatóide

Outras condições não-vasculíticas associadas a ANCA-P

- Doença intestinal inflamatória
- Hepatite auto-imune
- Colangite esclerosante

Figura 2. Diagnósticos diferenciais de poliangiíte microscópica (Fonte: *Current Reumatologia Diagnóstico e Tratamento – Terceira Edição, 2014 – P. 302.*)

Referências Bibliográficas

- IMBDEN, John; HELLMAN, David; STONE, John. **Current Reumatologia Diagnóstico e Tratamento**. São Paulo: McGraw-Hill Education, 2014.
- ROCHA, Francisco et al. **Poliangiíte microscópica com síndrome pulmão-rim: relato de caso e revisão de literatura**. Ribeirão Preto, 2018. Disponível em: <<https://www.revistas.usp.br/rmrp/article/view/152103/148834>>. Acesso em 10 agosto 2021.
- SOCIEDADE BRASILEIRA DE REUMATOLOGIA. **O que é reumatologia?**. Paraná, 2015. Disponível em: <<http://reumatologiapr.com.br/o-que-e-reumatologia/>>. Acesso em 10 agosto 2021.