



Granulomatose com poliangiíte com gatilho de Dengue: Relato de Caso

Jessica Inaimo Pieber¹; Jéssica Almeida Gomes²; Isadora Alves Silva Debs Procópio¹, Thais Yumi Yura¹, Murilo Moreira Gomes¹

1. Faculdade de Ciências da Saúde de Barretos - FACISB; 2. Santa Casa Misericórdia de Barretos.

Introdução/Fundamentos

A granulomatose com poliangiíte ou granulomatose de Wegener, é uma vasculite necrosante granulomatosa, autoimune e rara que afeta os vasos de pequeno calibre. Acomete ambos os sexos sem predileção, geralmente na quinta década de vida.

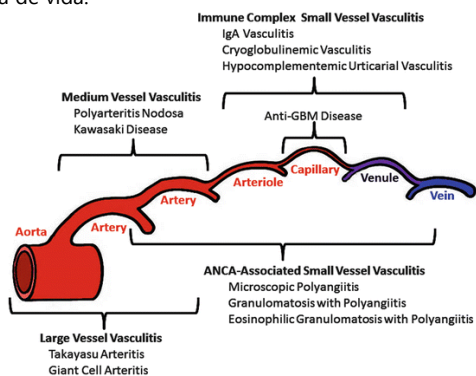


Figura 1. Classificação de Chapel Hill.

Objetivos

O objetivo deste relato é salientar a importância do diagnóstico precoce dessa doença potencialmente grave, considerando a possibilidade de sintomas pouco específicos no início do quadro.

Relato de Caso

Paciente do sexo feminino, 68 anos, admissão hospitalar com queixa de febre diária e poliartrite de padrão reumatoide há 15 dias. Há 3 dias, apresentou hemorragia conjuntival, púrpura palpável nos membros inferiores, aftas orais e nasais. Relatou procedimento odontológico há 3 meses que complicou com periimplantite. Apresentava PCR 16,3mg/dl e hepatite leve. Hemograma, urina e função renal normais. A tomografia de tórax evidenciou nódulo pulmonar de 0,9cm associado a padrão de vidro fosco no segmento anterior do lobo superior direito. Realizado PCR para COVID-19 (negativo) e sorologia para dengue (IgM positivo). Sorologias para hepatites, VDRL e anti-HIV negativos. Hemoculturas negativas e ecocardiograma transesofágico normal. Inicialmente, diagnóstico de vasculite por arbovirose.

No entanto, propedêutica para vasculite inflamatória evidenciou anticorpo anticitoplasma de neutrófilo C (ANCA-c) 1/80 e anti-proteinase 3 positivo em título alto. Os exames anti-mieloperoxidase negativo, fator reumatoide positivo em baixo título, complemento (C3, C4, CH50) normal, crioglobulinemia negativo, FAN 1/320 pontilhado fino. Paciente evoluiu com glomerulonefrite rapidamente progressiva e clínica de uremia. Biópsia renal compatível com glomerulonefrite com crescentes padrão pauci imune na imunofluorescência. Com os critérios apresentados pela paciente, fecha diagnóstico de granulomatose com poliangiíte deflagrada por arbovirose. No momento, a paciente segue em terapia imunossupressora com ciclofosfamida. Pela piora do quadro renal, evoluiu com doença renal crônica Kdigo III.

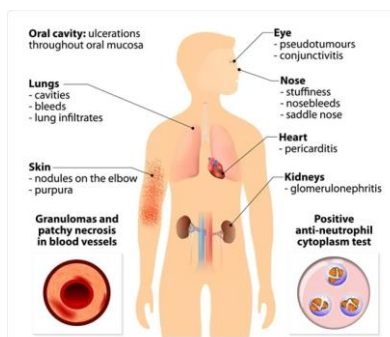


Figura 2. Principais sintomas. Acessado em 06/10/21 [https://www.news-medical.net/health/What-is-Granulomatosis-with-Polyangiitis-\(Portuguese\).aspx](https://www.news-medical.net/health/What-is-Granulomatosis-with-Polyangiitis-(Portuguese).aspx)

CREATININA		
Material:	Soro	
Metodologia:	Enzimático/ Química Seca - Vitros 250	
Resultado:	0,60	mg/dL
CREATININA		
Material:	Soro	
Metodologia:	Enzimático/ Química Seca - Vitros 250	
Resultado:	9,60	mg/dL

Figura 3. Evolução da função renal da paciente em 2 meses sem tratamento.

Conclusões/Considerações Finais

Embora sejam consideradas doenças raras, as vasculites associadas ao ANCA merecem atenção dos médicos generalistas pela inespecificidade dos sintomas na abertura do quadro, porém trata-se de condição grave e com potencial letalidade.

Referências Bibliográficas

ANTUNES, Telma e Barbas, Carmen Sílvia Valente. Granulomatose de Wegener. *Jornal Brasileiro de Pneumologia* [online]. 2005, v. 31, suppl 1 [Acessado 29 Julho 2021], pp. s21-s26. Disponível em: <<https://doi.org/10.1590/S1806-37132005000700007>>. Epub 09 Set 2005. ISSN 1806-3756.

JENNETTE, J. C. et al. 2012 Revised International Chapel Hill Consensus Conference Nomenclature of Vasculitides. *Arthritis & Rheumatism*, v. 65, n. 1, p. 1-11, 2013.

RONALD, Falk, Peter A Merkel, Talmadge E King, Jr. Granulomatosis with polyangiitis and microscopic polyangiitis: Clinical Manifestations and diagnosis. 2021. Disponível em <https://www.uptodate.com/contents/granulomatosis-with-polyangiitis-and-microscopic-polyangiitis-clinical-manifestations-and-diagnosis?search=wegener&source=search_result&selectedTitle=1~150&usage_type=default&display_rank=1#H1841265964>