



## Perfuração Esôfageana Após Ingestão de Corpo Estranho: Relato de Caso

Solon Alves LACERDA FILHO<sup>1</sup>; Daniele Figueiredo PACHECO<sup>2</sup>; Glauber Felizardo ALVIM<sup>3</sup>; Ian Tinoco Novaes BEDIM<sup>4</sup>; Luiz Guilherme Ferreira da Silva COSTA<sup>5</sup>.

1 Médico graduado na Universidade Iguazu- *Campus V* (2017), Itaperuna, RJ, Brasil.

2 Médica graduada na Universidade Iguazu- *Campus V* (2017), Itaperuna. Especialização em Clínica Médica no Hospital São José do Avaí (2021), Itaperuna, RJ, Brasil.

3 Médico graduado na Universidade Iguazu- *Campus V* (2019), Itaperuna. Residente de Clínica Médica no Hospital São José do Avaí (2021), Itaperuna, RJ, Brasil.

4 Médico graduado na Universidade Iguazu- *Campus V* (2020), Itaperuna. Residente de Clínica Médica no Hospital São José do Avaí (2021), Itaperuna, RJ, Brasil.

5 Médico graduado na Universidade Iguazu - *Campus V* (2003), Itaperuna. Especialização em Pneumologia e Tisiologia pela Universidade Federal Fluminense (UFF- 2007).

\*Autor para correspondência: solonlacerda@hotmail.com

### Introdução/Fundamentos

A perfuração esofágica pode ocorrer por uma ruptura secundária a um trauma intraluminal, provocado por um corpo estranho deglutido. Nessa perspectiva, depreende-se que a conduta nesses casos ainda é um desafio, devido às individualidades de cada indivíduo; justificando a importância do diagnóstico precoce e tratamento eficaz nesses casos.

### Objetivos

Este estudo objetiva apresentar um caso clínico, autorizado através do Termo de Consentimento Livre e Esclarecido, de um paciente com diagnóstico de corpo estranho no esôfago e suas complicações.

### Descrição do caso

Paciente L.A.P.A., 67 anos, sexo masculino, hipertenso, portador de esquizofrenia e depressão, internado no HSJA em 2019. Familiar relata que dois dias antes da internação, o referido teve um episódio de engasgo após ingestão de alimento sólido (carne), apresentando, logo em seguida, tosse seca, disfagia para alimentos sólidos e líquidos, rouquidão, sialorreia, queda do estado geral e febre.

A radiografia de tórax evidenciou alargamento do mediastino, associado a afilamento da traqueia. Realizada tomografia de tórax na qual transpareceu um infiltrado no lobo inferior do pulmão direito, compatível com pneumonia broncoaspirativa. Já a tomografia de partes moles do pescoço (figura 1) apresenta um alargamento do esôfago associado a pequenas áreas hipodensas no seu interior, na qual foi investigada perfuração esofágica:

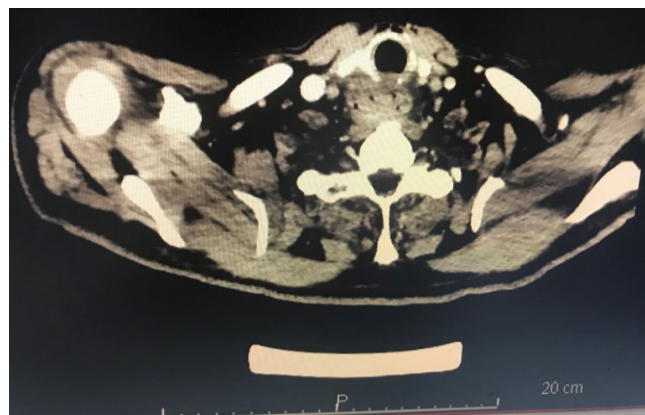
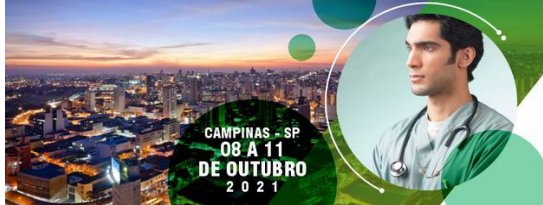

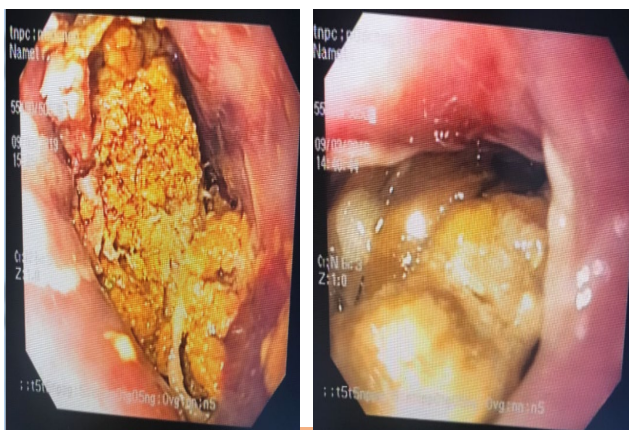
Figura 1. Alargamento do esôfago.



## Perfuração Esôfageana Após Ingestão de Corpo Estranho: Relato de Caso

Na videolaringoscopia notou-se ausência de corpo estranho em região de amígdalas, base de língua, região supraglótica e em região de cordas vocais. Esse paciente foi encaminhado, para Endoscopia Digestiva Alta que concluiu a presença de corpo estranho em terço superior do esôfago. A videolaringoscopia foi novamente realizada, mas com a retirada parcial do corpo estranho, sendo o restante mobilizado para o estômago.

Segue nas imagens abaixo, imagens da endoscopia desse paciente:



Figuras 2 e 3. Endoscopia Digestiva Alta do paciente apresentando corpo estranho no esôfago.

### Conclusões/Considerações Finais

A perfuração do esôfago após a ingestão de corpos estranhos é prática incomum no cotidiano médico, ademais, suas complicações sem o tratamento correto podem ser graves ao paciente.

Nesse contexto, ressalta-se que o manejo terapêutico nas perfurações esofágicas ainda se constitui um desafio. Contudo, sublinha-se que independente do tipo de tratamento, alguns pressupostos fundamentais devem ser realizados, tais como: controlar o processo infeccioso, manter o estado nutricional do paciente e restabelecer a integridade do aparelho digestivo.

### Referências Bibliográficas

ANDRADE, Aderivaldo Coelho de. **Perfuração de esôfago - análise de 11 casos**. Disponível em: <<http://www.scielo.br>>. Acesso em 14/09/2019.

CATANEO, Antônio José Maria; HENRY, Maria Aparecida Coelho de Arruda. **Perfuração Esofágica**. Sociedade Brasileira de Cirurgia Torácica. 2015. Disponível em: <<https://www.sbct.org.br>>. Acesso em: 01/09/2019.

FEY, Augusto et al. **Perfuração esofágica por corpo estranho: tratamento conservador**. 2014 abr-jun. Arquivos Catarinenses de Medicina. ISSN (online) 1806-4280. Disponível em: <<http://www.acm.org.br>>. Acesso em: 20/09/2019.

FRANCISCO, Fernanda Ferreira. **Corpos estranhos de esôfago**. Disponível em: <[www.hucff.ufrj.br](http://www.hucff.ufrj.br)>. Acesso em: 11/09/2019.

GUIMARÃES, Hélio Penna. **Perfuração de mucosa esofágica por sonda entérica: relato de caso**. Disponível em: <<http://www.rbti.org.br>>. Acesso em 15/09/2019.

JORGE, Stéfano Gonçalves; USSUI, Vivian Mayumi. **Corpo estranho em esôfago**. Disponível em: <<https://www.gastrocentro.unicamp.br>>. Acesso em: 11/09/2019.

MARSICO, Giovanni Antonio et al. **Perfurações do esôfago**. 2003. Disponível em: <<http://www.scielo.br>>. Acesso em 14/09/2019.

TAVARES, Marco Antônio Franco. **Mediastinite por perfuração e ruptura do esôfago torácico**. Disponível em: <<http://www.scielo.br>>. Acesso em 25/09/19.